

Yanıklar

Doç. Dr. Sadık TOPRAK

İstanbul Üniversitesi, İstanbul Tıp Fak. Adli Tıp AD
sadiktoprak@gmail.com sadiktoprak.com

Bu sunumda yer alan yazı, fotoğraf ve sair içerikleri, bireysel kullanım dışında izin alınmadan kopya ya da tamamen kopyalanması, çoğaltılması, kullanılması, yayınlaması ve dağıtılması kesinlikle yasaktır. Bu yasağa uymayanlar hakkında Fikir ve Sanat Eserlerine İlgilin Mevzuatı uyarınca yasal işlem yapılacaktır. Ürünün maddi ve manevi tüm telif hakları Sadık Toprak'a aittir.

- **Birinci derece:** epidermis sağlamdır, eritem vardır, örn. güneş yanıkları
- **İkinci derece:** epidermis bütünlüğü bozulmuş, derminin üst tabakalarına sınırlı ise yüzeysel ikinci derece, derminin alt (retiküler) tabakaları tutulmuş ise derin ikinci derece yanık oluşmuştur. Yüzeysel çok ağrılı iken derin ikinci derecede daha az ağrı ve künt baskı hissi hakimdir.
- **Üçüncü derece:** derminin tüm katları tutulur. Deri sert, basık, soluk, ağrısızdır, tromboze damarlar izlenir, klasik yanık skarı vardır.
- **Dördüncü derece:** cildin tüm katları, cilt altı yağ ve derin yapılar (kas, tendon, vb) tutulur, kömürleşmiş görünüm vardır.

- Kuru ısı: Sıcak sistemlerin uygulanması, Alev-Basit yanıklar.
- Nemli ısı: Haşlanmalar
- Kimyasal maddeler: Aşınma tipte yanıklar
- Elektrikle temas ve yıldırım çarpmaları: Elektrik yanıkları
- X ışınları ve ultraviyole ışınları: radyasyon yanıkları
- Mikrodalgalar: mikrodalga yanıkları,
- Patlayıcı madde ve bombalar: mikst tip yanıklar,

Bu sunumda yer alan yazı, fotoğraf ve sair içerikleri, bireysel kullanım dışında izin alınmadan kopya ya da tamamen kopyalanması, çoğaltılması, kullanılması, yayınlaması ve dağıtılması kesinlikle yasaktır. Bu yasağa uymayanlar hakkında Fikir ve Sanat Eserlerine İlgilin Mevzuatı uyarınca yasal işlem yapılacaktır. Ürünün maddi ve manevi tüm telif hakları Sadık Toprak'a aittir.

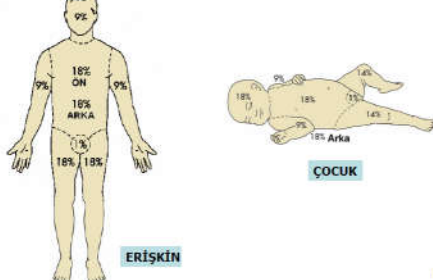
Yanıkta antemortem – postmortem ayrımı

- Canlılık bulguları var mı?
- Demarkasyon hattı
- Enfeksiyon
- Granülasyon dokusu
- İç organlarda is
- CO düzeyi
- Histopatoloji

Bu sunumda yer alan yazı, fotoğraf ve sair içerikleri, bireysel kullanım dışında izin alınmadan kopya ya da tamamen kopyalanması, çoğaltılması, kullanılması, yayınlaması ve dağıtılması kesinlikle yasaktır. Bu yasağa uymayanlar hakkında Fikir ve Sanat Eserlerine İlgilin Mevzuatı uyarınca yasal işlem yapılacaktır. Ürünün maddi ve manevi tüm telif hakları Sadık Toprak'a aittir.

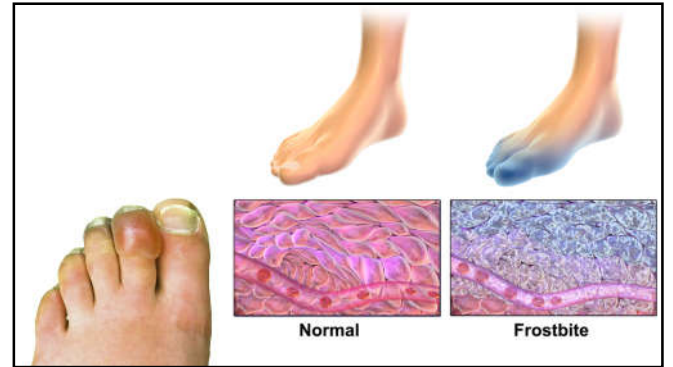
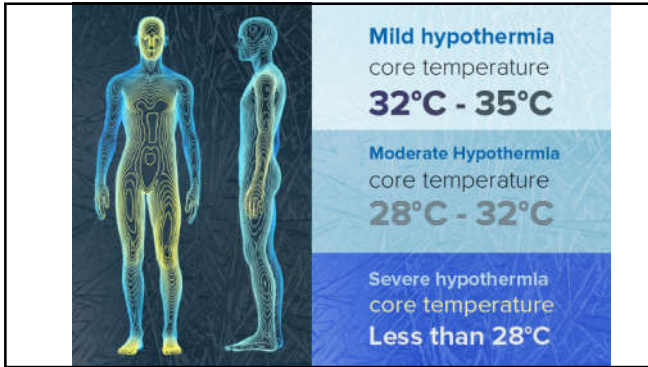
YANIK

Dokuzlar Kuralı



Hipotermi

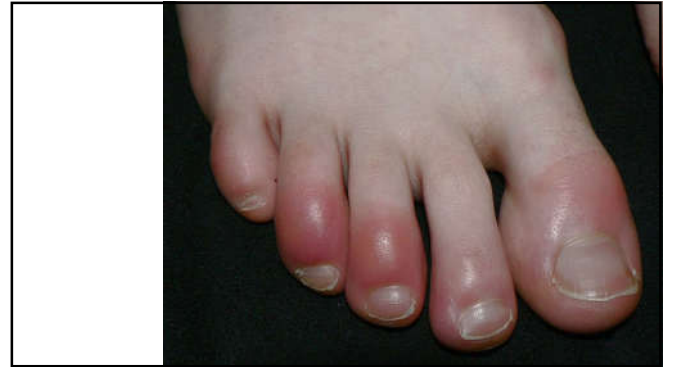



Soğukun etkileri

- Gözler
- Soğuk Ürtikeri
- Soğuk Senkopu
- Gizlenip Ölme Sendromu

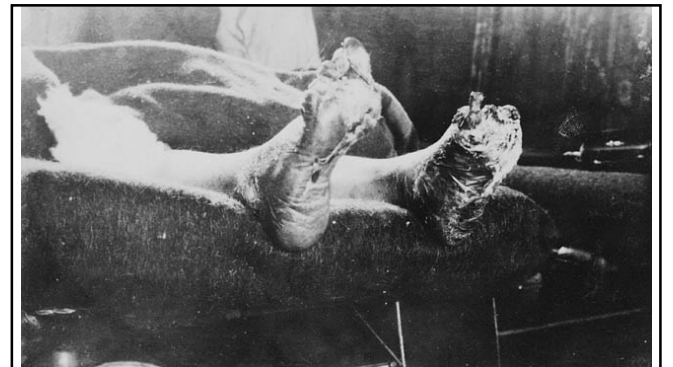
Bu sunumda yer alan yazı, fotoğraf ve sair içeriklerin, bireysel kullanım dışında izin alınmadan kopyen ya da tamamen kopyalanması, çoğaltılması, kullanılması, yayınlaması ve dağıtılması kesinlikle yasaktır. Bu yasağa uymayanlar hakkında Fikir ve Sanat Eserlerine İlgilin mevzuatı uyarınca yasal işlem yapılacaktır. Ürünün maddi ve manevi tüm telif hakları Sadık Toprak'a aittir.



Hipotermide fiziksel bulgular

- Soğuk Isırması
- Pernio
- Soğuk pannikülit
- İmmersiyon Ayağı ve Trench Ayağı

Bu sunumda yer alan yazı, fotoğraf ve sair içeriklerin, bireysel kullanım dışında izin alınmadan kopyen ya da tamamen kopyalanması, çoğaltılması, kullanılması, yayınlaması ve dağıtılması kesinlikle yasaktır. Bu yasağa uymayanlar hakkında Fikir ve Sanat Eserlerine İlgilin mevzuatı uyarınca yasal işlem yapılacaktır. Ürünün maddi ve manevi tüm telif hakları Sadık Toprak'a aittir.



Hipotermide Otopsi Bulguları

- Dış Bulgular
- İç Bulgular

Bu sunumda yer alan yazı, fotoğraf ve sair içeriklerin, bireysel kullanım dışında izin alınmadan kısmen ya da tamamen kopyalanması, çoğaltılması, kullanılması, yayınlaması ve dağıtılması kesinlikle yasaktır. Bu yasağa uymayanlar hakkında Fikir ve Sanat Eserlerine İlgilin Mevzuatı uyarınca yasal işlem yapılacaktır. Ürünün maddi ve manevi tüm telif hakları Sadık Toprak'a aittir.

- **Kaynaklar**
- Birinci Bakımda Adli Tıp, Ed. Kıpç S ve Çan M. Bölüm: Güncel Durumu ile Hukuki ve Tıbbi Açılardan Otopsi Süreci. Sf 140-157. İstanbul Tıbbi Odası Yayınları. 2010. ISBN: 978-605-5867-33-1.
- Hincliffe, J. (2011). Forensic odontology, part 5. Child abuse issues. BDI, 210, 423-428.
- YEŞİL, Pinar, Sultan TAŞCI, and Gürsel ÖZTUNÇ. "Yaşlı istismarı ve ihmali." Düzce Üniversitesi Sağlık Bilimleri Enstitüsü Dergisi 6.2 (2016): 128-134.
- Mahmut Ayarlılar, Sonay Yavuz, Yıldray Zeyneloğlu. Adli Tıp Staj Deney Notları. Manisa 2005
- Mustafa Talp Şener, Çağrı Kara. Adli nitelikli ölümlerin belirlenmesi ve önlenmesi yol. Genel Tıp Derg 2014;24(EK 2):59-64
- KÜÇÜK, Ahmet, and Mahmut Alp Karahan. "Beyin ölümü tanısı ve son değişiklikler." Haran Üniversitesi Tıp Fakültesi Dergisi 12.2 (2015): 328-331.
- Clinical forensic medicine : a physician's guide / edited by Margaret M.Stark. -- 2nd ed. Rev. ed. of: A physician's guide to clinical forensic medicine. c2000.
- www.forensicmed.co.uk
- https://www.acftalcanlari.com
- Simonit, Francesco, Leonardo Ciccone, and Lorenzo Desinan. "Accidental death in a jack-knife position." Forensic Science International: Reports 1 (2019): 100048.
- Youma, Y. et al. "Accidental hanging among children and adults: A report of two cases and review of the literature." Egyptian Journal of Forensic Sciences 6.1 (2016): 319-324.
- Akın, Merve. "Aile içi şiddet." İstanbul Üniversitesi Hukuk Fakültesi Mecmuası 71.1 (2013): 27-41.
- Kim, Eun Na, Jae-Yoon Shin, and Cheong Jai Kim. "Wharton Jelly Hair in a Case of Umbilical Cord Stricture and Fetal Death." Journal of pathology and translational medicine 53.2 (2015): 145.
- Ersoy, Nermin, Müesser ÖZCAN Şenses, and Rahime Aydın Er. "Acil tıp'ta aydınlatılmış önm." Ulus Travma Acil Cerrahi Derg 16.1 (2010): 1-8.
- Jang, Eun Sil, and SangHan Lee. "Significance of Knife Tip Injuries as Hesitation Marks." Korean Journal of Legal Medicine 43.1 (2019): 7-15.

Hipertermi

- Endojen Hipertermi
- Eksojen Hipertermi
- Sistemik Hipertermi

Bu sunumda yer alan yazı, fotoğraf ve sair içeriklerin, bireysel kullanım dışında izin alınmadan kısmen ya da tamamen kopyalanması, çoğaltılması, kullanılması, yayınlaması ve dağıtılması kesinlikle yasaktır. Bu yasağa uymayanlar hakkında Fikir ve Sanat Eserlerine İlgilin Mevzuatı uyarınca yasal işlem yapılacaktır. Ürünün maddi ve manevi tüm telif hakları Sadık Toprak'a aittir.

Aşağıdaki çocuklardan hangisi, çocuk istismarı açısından mutlaka araştırılmalıdır? (Nisan 2009)

- A) Yataktan düşen 11 aylık çocuk
- B) Diz ve dirseklerinde çok sayıda ekimozu olan 3 yaşındaki çocuk
- C) Düşükten hemen sonra hastaneye getirilen 4 yaşındaki çocuk
- D) Sıcak su ile iki ayağı çorap tarzında yanan 2 yaşındaki çocuk
- E) Öksürük sonrası yüzünde peteşi oluşan 18 aylık çocuk