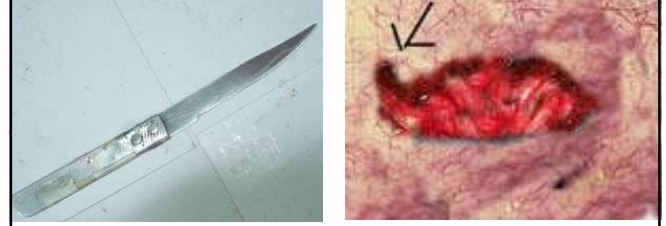

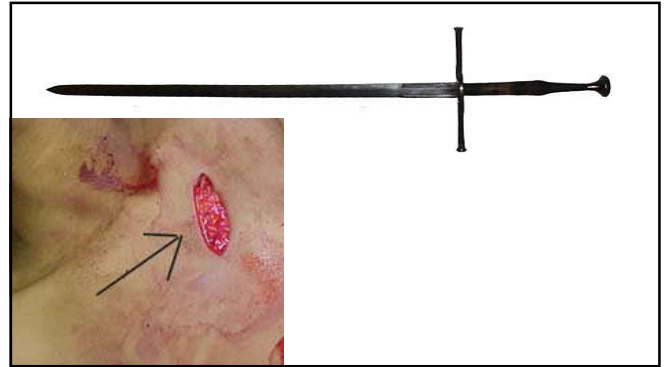
Kesici ve/veya Delici Aletler ile Oluşan Yaralar

Doç. Dr. Sadık TOPRAK
İstanbul Üniversitesi, İstanbul Tıp Fak. Adli Tıp AD
sadiktoprak@gmail.com sadiktoprak.com

Bu sunumda yer alan yazı, fotoğraf ve sair içerikleri, bireysel kullanım dışında izin alınmadan kısmen ya da tamamen kopyalanması, çoğaltılması, kullanılması, yayınlaması ve dağıtılması kesinlikle yasaktır. Bu yasağa uymayanlar hakkında Fikir ve Sanat Eserlerine İlişkin Mevzuatı uyarınca yasal işlem yapılacaktır. Ürünün maddi ve manevi tüm telif hakları Sadık Toprak'a aittir.



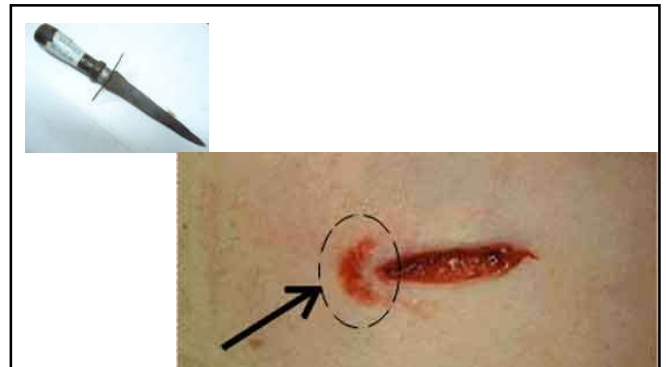
Bu sunumda yer alan yazı, fotoğraf ve sair içerikleri, bireysel kullanım dışında izin alınmadan kısmen ya da tamamen kopyalanması, çoğaltılması, kullanılması, yayınlaması ve dağıtılması kesinlikle yasaktır. Bu yasağa uymayanlar hakkında Fikir ve Sanat Eserlerine İlişkin Mevzuatı uyarınca yasal işlem yapılacaktır. Ürünün maddi ve manevi tüm telif hakları Sadık Toprak'a aittir.



Aletin özellikleri

- | | |
|---|--|
| <p>a. Boy</p> <p>b. Genişlik</p> <p>c. Kalınlık</p> <p>d. Kesici yüzey özellikleri</p> <ul style="list-style-type: none"> • Tek kenarı keskin • Her iki kenarı keskin | <p>a. Şekil özellikleri</p> <ol style="list-style-type: none"> i. Düz ii. Açılı iii. Ek özellik (şekilli, tırtıklı vs) <p>b. Uç özellikleri</p> <ol style="list-style-type: none"> i. Keskinlik ii. Açı <p>c. Mahmuz şekli</p> <p>d. Namlu üzeri paternler (oyuk, ek şekil vs)</p> <p>e. Ağırlığı</p> |
|---|--|

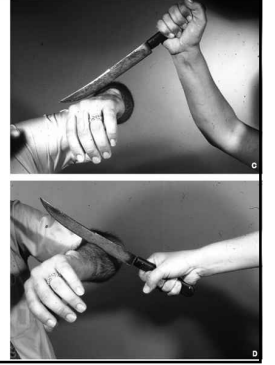
Bu sunumda yer alan yazı, fotoğraf ve sair içerikleri, bireysel kullanım dışında izin alınmadan kısmen ya da tamamen kopyalanması, çoğaltılması, kullanılması, yayınlaması ve dağıtılması kesinlikle yasaktır. Bu yasağa uymayanlar hakkında Fikir ve Sanat Eserlerine İlişkin Mevzuatı uyarınca yasal işlem yapılacaktır. Ürünün maddi ve manevi tüm telif hakları Sadık Toprak'a aittir.



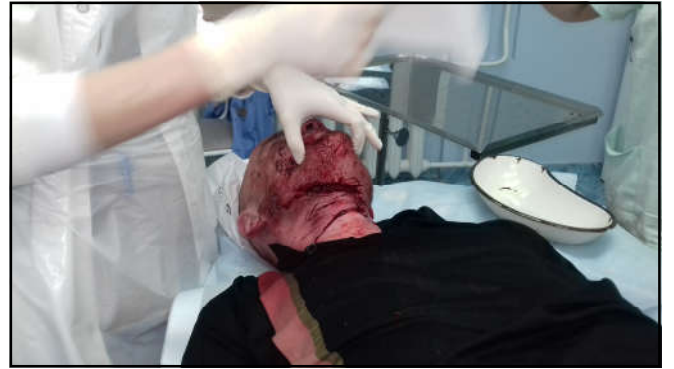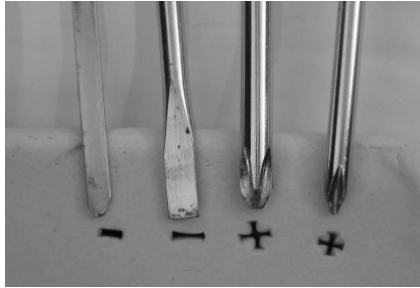
Kesici ve ezici alet yaraları



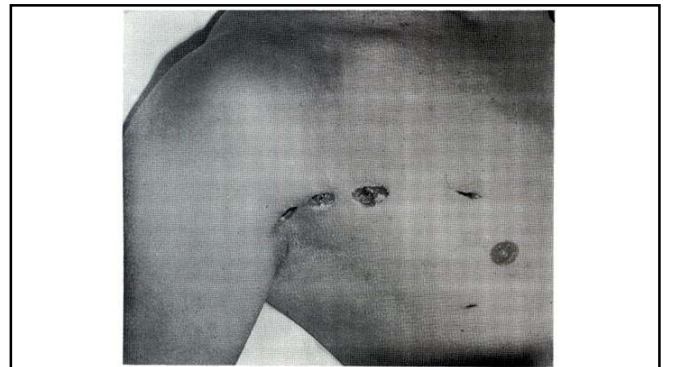
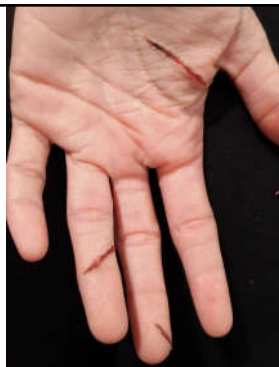
Savunma yaraları

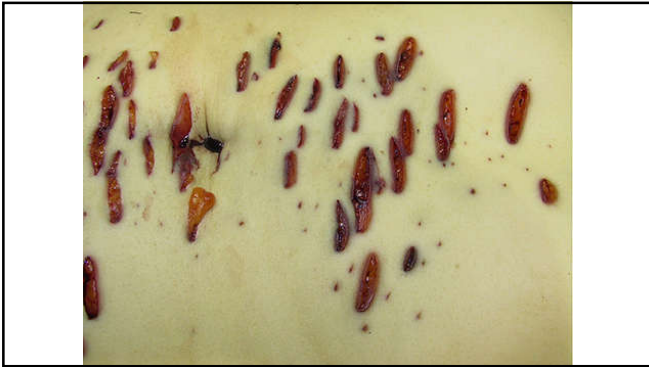
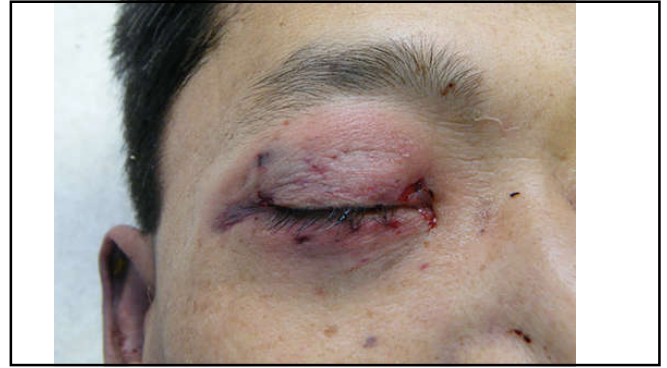
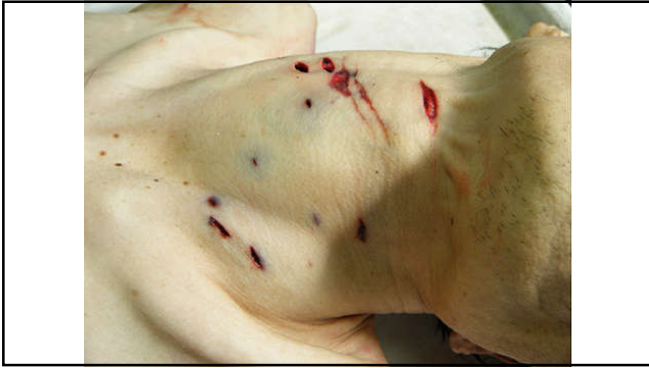Delici alet yaraları



Savunma yaraları





• Kaynaklar

- Binici Başamakta Adli Tıp, Ed. Koç S ve Çan M. Bölüm: Güncel Durumu ile Hukuki ve Tıbbi Açılardan Otopsi Süreci. Sf 140-157. İstanbul Tıbbi Odası Yayınları. 2010. ISBN: 978-605-5867-33-1.
- Hinchliffe, J. (2011). Forensic odontology, part 5. Child abuse issues. BDI, 210, 423-428.
- YEŞİL, Pinar, Sultan TAŞCI, and Gürsel ÖZTUNÇ. "Yaşlı istismar ve ihmal." Düzce Üniversitesi Sağlık Bilimleri Enstitüsü Dergisi 6.2 (2016): 128-134.
- Mahmut Ayrdizer, Sunay Yavuz, Yıldıray Zeyfeoğlu. Adli Tıp Stajı Ders Notları. Manisa 2005
- Mustafa Talip Şener, Çağrı Kara. Adli nitelikli ölümlerin belirlenmesi ve izlenecek yol. Genel Tıp Derg 2014;24(Ek 2):58-61
- KÜÇÜK, Ahmet, and Mahmut Alp Karahan. "Beyin ölümü tanısı ve son değişiklikler." Harran Üniversitesi Tıp Fakültesi Dergisi 12.2 (2015): 328-331.
- Clinical forensic medicine : a physician's guide / edited by Margaret M.Stark...--2nd ed. Rev. ed. of: A physician's guide to clinical forensic medicine. c2000.
- www.forensicmed.co.uk
- https://www.acilcalsanlari.com
- Simonik, Francesco, Leonardo Ciccone, and Lorenzo Desinan. "Accidental death in a jack-knife position." Forensic Science International: Reports 1 (2019): 100048.
- Nouma, Y., et al. "Accidental hanging among children and adults: A report of two cases and review of the literature." Egyptian Journal of Forensic Sciences 6.3 (2016): 310-314.
- Akın, Merve. "Aile içi şiddet." İstanbul Üniversitesi Hukuk Fakültesi Mecmuası 71.1 (2013): 27-41.
- Kim, Eun Ha, Jae-noon Shim, and Chong-jin Kim. "Wharton Jelly Hair in a Case of Umbilical Cord Stricture and Fetal Death." Journal of pathology and translational medicine 53.2 (2019): 148.
- Ersoy, Nermin, Müesser ÖZCAN Şenses, and Rahime Aydın Er. "Acil tıp'ta aydınlatılmış önam." Ulus Travma Acil Cerrahi Derg 16.1 (2010): 1-8.
- Jang, Eun Sil, and Sanghan Lee. "Significance of Knife Tip Injuries as Hesitation Marks." Korean Journal of Legal Medicine 43.1 (2019): 7-15.

